

# GÖĞÜS HASTALIKLARI

YDUS Göğüs Has./Mayıs 2008

1. Öksürük, 39 °C ateş ve nefes darlığı gelişen bir hastanın akciğer grafisinde sol alt zonda infiltrasyon saptanarak pnömoni tanısı konuyor. 8 L/dakika oksijen verilirken alınan arter kan gazları analizi şöyledir: pH 7.49, PaCO<sub>2</sub> 32 mmHg, PaO<sub>2</sub> 55 mmHg, HCO<sub>3</sub> 16 mEq/L.

**Bu hastadaki hipokseminin en olası nedeni aşağıdakilerden hangisidir?**

- A) Ventilasyon-perfüzyon dengesinin bozulması
- B) Şant
- C) Hipoventilasyon
- D) Difüzyon bozukluğu
- E) Solunan havadaki O<sub>2</sub> konsantrasyonunun azalması

2. Üçüncü trimesterde olan sağlıklı bir gebe kadın ile ilgili olarak aşağıdaki ifadelerden hangisi doğrudur?

- A) PaO<sub>2</sub> azalır.
- B) Ekspiratuvar yedek hacim artar.
- C) Tidal volüm azalır.
- D) PaCO<sub>2</sub> azalır.
- E) Fonksiyonel rezidüel kapasite artar.

3. Aşağıdaki durumlardan hangisi oksijen-hemoglobin disosiyasyon eğrisini sağa kaydırır?

- A) Hipertermi
- B) Alkaloz
- C) 2,3-difosfogliserat azlığı
- D) Hipokapni
- E) Karboksihemoglobin artışı

4. Aşağıdakilerden hangisi respiratuvar alkalozu neden olmaz?

- A) Ağır anemi
- B) Obesite
- C) Septisemi
- D) Gebelik
- E) Pulmoner emboli

5. Aşağıdaki akciğer volümlerinden hangisi inspiratuvar kapasiteyi tanımlar?

- A) İspiratuvar rezerv volüm + Tidal volüm
- B) Vital kapasite + Rezidüel volüm
- C) Total akciğer kapasitesi – Ekspiratuvar rezerv volüm
- D) İspiratuvar rezerv volüm + Rezidüel volüm
- E) Total akciğer kapasitesi – Rezidüel volüm

6. Aşağıdakilerden hangisi sigara bırakma tedavisinde kullanılan bupropion kullanımını için kesin kontrendikasyondur?

- A) Laktasyon
- B) Son 1 ay içinde magnetik rezonans görüntüleme yapılmış olma
- C) Anoreksia nervosa
- D) Gebelik
- E) Hipertansiyon

*Diğer sayfaya geçiniz.*

7. Aşağıdaki hastalıkların hangisinde çomak parmak bulgusu beklenmez?

- A) Akciğer kanseri
- B) Bronşiektazi
- C) İdyopatik pulmoner fibrozis
- D) Kistik fibrozis
- E) Akciğer tüberkülozu

8. PPD de 7 mm lik endurasyon ölçümü aşağıdaki durumlardan hangisi için negatif olarak değerlendirilmelidir?

- A) BCG (+), özofagus kanseri
- B) BCG (-), bağırsak rezeksiyonu
- C) BCG (-), silikozis
- D) BCG (+), 10 yaşında çocuk
- E) BCG (-), kronik böbrek yetmezliği

9. Tüberküloz basili – makrofaj ilişkisinde makrofajları aktive eden en önemli sitokin aşağıdakilerden hangisidir?

- A) İnterlökin-4
- B) İnterlökin-12
- C) İnterlökin-10
- D) İnterferon- $\gamma$
- E) İnterlökin-2

10. Epilepsi nedeniyle antikonvülzan ilaç tedavisi alan bir tüberküloz hastasında, aşağıdaki ilaçlardan hangisi dikkatli kullanılmalıdır?

- A) Pirazinamid
- B) Etambutol
- C) İzoniazid
- D) Rifampisin
- E) Streptomisin

11. Aşağıdaki akciğer segmentlerinin hangisinde reaktivasyon tüberkülozu gelişme olasılığı en düşüktür?

- A) Üst lob apikal
- B) Üst lob posterior
- C) Üst lob anterior
- D) Alt lob superior
- E) Orta lob medial

12. Aşağıdaki ekstrapulmoner tüberküloz formlarından hangisi erişkinlerde en sık görülür?

- A) Plevral tüberküloz
- B) Tüberküloz lenfadenit
- C) Milier tüberküloz
- D) Renal tüberküloz
- E) Tüberküloz menenjit

13. Romatoid artrit nedeniyle kortikosteroid tedavisi planlanan bir hastada PPD(+) olarak saptanıyor.

**Bu hasta için en uygun koruyucu tedavi yaklaşımı aşağıdakilerden hangisidir?**

- A) 9 ay izoniazid
- B) 12 ay izoniazid
- C) 4 ay rifampisin
- D) 2 ay rifampisin + pirazinamid
- E) 3 ay rifampisin + pirazinamid

*Diğer sayfaya geçiniz.*

14. Aşağıdaki tüberküloz formlarının hangisinde, steroid tedavisi inflamasyonda akut azalma sonucu klinik tabloda düzelmeye yol açar?

- A) Tüberküloz lenfadenopati
- B) Peritoneal tüberküloz
- C) Tüberküloz plörezisi
- D) Tüberküloz osteomyelit
- E) Tüberküloz perikardit

15. Ateş, iştahsızlık ve sağ yan ağrısı yakınmalarıyla başvuran 20 yaşında bir erkek hastanın plevra sıvısı incelemesinde ADA düzeyi 72 U/L bulunmuştur. Laboratuvar incelemelerinde eritrosit sedimentasyon hızı 74 mm/saat, lökosit sayısı 11 000/mm<sup>3</sup> ve serum ADA düzeyi 15 U/L olarak saptanmıştır.

Bu hasta için en olası tanı aşağıdakilerden hangisidir?

- A) Parapnömonik efüzyon
- B) Malign plevral efüzyon
- C) Tüberküloz plörezisi
- D) Sistemik lupus eritematozusa bağlı plevral efüzyon
- E) Viral ajanlara bağlı plevral efüzyon

16. Önceki (15) numaralı soruda sözü edilen hasta için en uygun yaklaşım aşağıdakilerden hangisidir?

- A) Antitüberküloz tedavisi
- B) Sefuroksim aksetil + klaritromisin verilmesi
- C) Tedaviye başlamadan hastaya torakoskopi yapılması
- D) Amoksisilin-klavulanat + metronidazol verilmesi
- E) Tedavisiz izlem

17. Yetmiş yaşında bir kadın hasta 3 gündür giderek artan öksürük, balgam çıkarma, ateş ve halsizlik şikâyetleriyle başvuruyor. Yapılan fizik muayenede kan basıncı 120/80 mmHg, kalp hızı 90/dakika, solunum sayısı 28/dakika, 37.9 °C ateş, oksijen saturasyonu % 88 ve sol bazalde kaba raller saptanıyor. Çekilen akciğer grafisinde sol alt ve orta zonda konsolidasyon görülüyor.

Bu hasta için en uygun ampirik antibiyotik tedavisi aşağıdakilerden hangisidir?

- A) İntravenöz klindamisin
- B) İntravenöz amoksisilin-klavulanat
- C) İntravenöz seftriakson + klaritromisin
- D) Peroral azitromisin
- E) İntravenöz sefotaksim + intravenöz gentamisin

18. Bronşiektazili hastalarda tekrarlayan hemoptizilerin nedeni aşağıdakilerden hangisidir?

- A) Sık tekrarlayan enfeksiyonlara bağlı pulmoner arterlerin trombozu
- B) Bronşlarda kolonize olan mikroorganizmaların salgıladıkları toksinlerin hemorajik etkisi
- C) Enfeksiyonlara ikincil bronşlara yönelen polimorfonükleer lökositlerden salınan sitokinlerin direkt hemorajik etkisi
- D) Kronik inflamasyona bağlı bronşiyal dolaşımda neovaskülarizasyon ve buna ikincil hipertrofik dilate bronşiyal damarların erozyonu
- E) Enfeksiyonlarda artan mukusun ekspektorasyonu için zorlu öksürük manevrasıyla intratorasik basınç artışına bağlı bronşiyal damar hasarı

19. Aşağıdakilerden hangisi bronşiektazinin eşlik ettiği sistemik hastalıklardan biri değildir?

- A) Romatoid artrit
- B) İnflamatuvar bağırsak hastalığı
- C) Kistik fibrozis
- D) Sjögren sendromu
- E) Skleroderma

20. Aşağıdaki antibiyotiklerden hangisinin akciğerlere penetrasyonu diğerlerine göre daha iyidir?

- A) Aminoglikozidler
- B) Penisilin
- C) Kinolonlar
- D) Sefalosporinler
- E) Monobaktamlar

21. Bronşiektazi nedeniyle sık sık hastaneye yatma öyküsü bulunan 55 yaşında bir erkek hasta öksürük, balgam çıkarma ve ateş şikâyetleriyle başvuruyor. Penisilin tedavisine başlanan hasta, tedavinin 3. gününde şikâyetlerin azalmaması ve nefes darlığı eklenmesi nedeniyle acil servise getiriliyor. Yapılan inceleme sonuçları şöyledir:  
Ateş 39 °C, kan basıncı 140/90 mmHg, solunum sayısı 40/dakika, nabız 120/dakika, oskültasyonda bilateral ince raller, lökosit sayısı 18 000/mm<sup>3</sup>, SGOT 50 U/L, SGPT 60 U/L, 6 L/dakika oksijen alırken PaO<sub>2</sub> 45 mmHg.

**Bu hasta için en uygun tedavi aşağıdakilerden hangisidir?**

- A) Hastaneye yatırılıp aynı tedaviye parenteral olarak devam edilmesi
- B) Hastaneye yatırılıp parenteral florokinolon başlanması
- C) Hastaneye yatırılıp nonpseudomonal 3. kuşak sefalosporin + klindamisin başlanması
- D) Yoğun bakıma yatırılıp antipseudomonal sefalosporin + makrolid başlanması
- E) Yoğun bakıma yatırılıp antistafilokokkal tedavi başlanması

22. Böbrek transplantasyonu yapılmış bir hasta ameliyat sonrası 3. ayda nefes darlığı, ateş ve kuru öksürük yakınmalarıyla başvuruyor. Çekilen posteroanterior akciğer grafisinde, bilateral alt loblarda simetrik peribronkovasküler ve alveolar infiltrasyon saptanıyor.

**Bu durumda etken olarak öncelikle aşağıdakilerden hangisi düşünülmelidir?**

- A) Sitomegalovirus
- B) Pneumocystis jirovecii
- C) Listeria monocytogenes
- D) Aspergillus fumigatus
- E) Mycobacterium tuberculosis

23. Yetmiş yaşında bir kadın hasta 40 °C ateş, öksürük ve balgam yakınmalarıyla başvuruyor. Çekilen akciğer grafisinde sağ alt zonda pnömonik infiltrasyon saptanan bu hastanın öyküsünden baktığı 3 yaşındaki torununun son 4 ayda 3 kez hastalandığı, kendisinin de eş zamanlı üst solunum yolu enfeksiyonu bulguları nedeniyle amoksisilin-klavulanat kullandığı, ayrıca romatoid artrit nedeniyle 1 yıldır aralıklı oral kortikosteroid kullandığı öğreniliyor.

**Bu hastanın pnömonisine yönelik en uygun ampirik antibiyotik tedavisi aşağıdakilerden hangisidir?**

- A) Yalnızca intravenöz klaritromisin
- B) İntravenöz klaritromisin + intramusküler prokain penisilin
- C) Peroral azitromisin + peroral sefaklor
- D) Yalnızca peroral sefaklor
- E) Parenteral seftriakson

24. Yüksek ateş, öksürük, pürülan balgam ve sağ yan ağrısı şikâyetleriyle başvuran 45 yaşındaki diyabetik kadın hastanın çekilen posteroanterior akciğer radyografisinde sağ üst zonda, içinde yer yer hava bronkogramları içeren homojen konsolidasyon alanı izleniyor. İlgili konsolidasyon alanında volüm artışına işaret eden minör fissürün aşağıya doğru yer değiştirdiği görülüyor.

**Bu hastada pnömoni etkeni olarak öncelikle aşağıdakilerden hangisi düşünülmelidir?**

- A) Streptococcus pneumoniae
- B) Klebsiella pneumoniae
- C) Haemophilus influenzae
- D) Escherichia coli
- E) Proteus mirabilis

25. Akciğer transplantasyonu yapılmış hastalarda, kronik rejeksiyon bulgusu olarak bronşiolitis obliterans sendromu gelişiminde aşağıdakilerden hangisinin neden olduğu enfeksiyon risk faktörü oluşturmaktadır?

- A) Staphylococcus aureus
- B) Pneumocystis jirovecii
- C) Sitomegalovirus
- D) Mycobacterium tuberculosis
- E) Legionella pneumophila

26. Sırt üstü yatan bir hastada aspirasyon pnömonisi nedeniyle apse gelişmesi durumunda öncelikle aşağıdaki segmentlerden hangisinin tutulması beklenir?

- A) Alt lob superior
- B) Üst lob anterior
- C) Üst lob posterior
- D) Orta lob medial
- E) Lingula inferior

**27. – 28. SORULARI AŞAĞIDAKİ BİLGİLERE GÖRE CEVAPLAYINIZ.**

Öksürük, balgam ve hemoptizi şikâyetleriyle başvuran bir hastanın çekilen posteroanterior akciğer grafisinde, sağ akciğer orta zonda 3.5x4 cm boyutlarında dansite artışı saptanıyor. Toraks bilgisayarlı tomografide lezyonun pulmoner arteri invaze ettiği, karşı akciğerde herhangi bir patolojiye rastlanmadığı görülüyor. Yapılan fiberoptik bronkoskopiyle orta lob bronşunu tıkayan lezyondan alınan biyopsi materyalinin patolojik inceleme sonucu yassı hücreli karsinom olarak bildiriliyor. Abdominal ultrasonografi, kemik sintigrafisi, kranial tomografi sonuçları normal bulunuyor.

27. Bu hasta TNM sınıflama sistemine göre hangi evrededir?

- A) I
- B) II
- C) IIIa
- D) IIIb
- E) IV

28. Bu hasta için en uygun yaklaşım aşağıdakilerden hangisidir?

- A) Kemoterapi
- B) Kemoradyoterapi
- C) Palyatif dozda radyoterapi
- D) Cerrahi
- E) Küratif dozda radyoterapi

*Diğer sayfaya geçiniz.*

29. Kırk altı yaşında bir erkek hasta üç aydan beri devam eden progresif sol omuz ağrısı nedeniyle başvuruyor. Hastanın 50 paket/yıl sigara içme öyküsü olduğu öğreniliyor. Çekilen toraks bilgisayarlı tomografide sol üst lobda, vertebra korpuslarına komşu kitle lezyonu ve solda 1 cm çapında 3 adet mediastinal lenfadenopati saptanıyor. Solunum fonksiyon testlerinde FEV 3 L, FVC 4 L olarak bulunuyor. Bronkoskopide endobronşiyal lezyon saptanmıyor.

**Transbronşiyal biyopsi sonucu yassı hücreli kanser olarak rapor edilen hastada bundan sonraki aşamada ilk yapılması gereken aşağıdakilerden hangisidir?**

- A) Pozitron emisyon tomografisi
- B) Toraks magnetik rezonans görüntüleme
- C) Kitlenin rezeksiyonu
- D) Kemoterapi
- E) Radyoterapi

30. Sol akciğerde total atelektaziye neden olan ancak bronkoskopide karinadan uzaklığı 2 cm den fazla olduğu saptanan skuamöz hücreli karsinomlu bir hastanın toraks bilgisayarlı tomografisinde patolojik lenfadenopati saptanmıyor ve uzak organ metastazı bulunamıyor.

**Bu hastadaki karsinom hangi evrededir?**

- A) IA
- B) IIB
- C) IIIA
- D) IIIB
- E) IV

31. Altmış yaşında aktif sigara içicisi bir erkek hasta artan nefes darlığı ve öksürük yakınmalarıyla başvuruyor. Fizik muayenede yüzündeki görünüm nedeniyle Cushing sendromu olduğu düşünülen hastanın laboratuvar incelemelerinde kortizol düzeyi artmış (>600 nmol/L) olarak bulunuyor. Posteroanterior akciğer grafisinde sağ üst lobda kitle, belirgin mediastinal ve hiler lenfadenopatiler görülüyor. Çekilen abdominal ultrasonografi ve beyin bilgisayarlı tomografi sonuçları normal olarak saptanıyor.

**Bu hasta için en olası tanı aşağıdakilerden hangisidir?**

- A) Küçük hücreli karsinom
- B) Skuamöz hücreli karsinom
- C) Surrenal tümör metastazı
- D) Adenokarsinom
- E) Adenoskuamöz hücreli karsinom

32. Aşağıdaki paraneoplastik sendromlardan hangisi timoma ile ilişkili değildir?

- A) Pansitopeni
- B) Cushing sendromu
- C) Myastenia gravis
- D) Saf eritroid aplazi
- E) Kazanılmış hipogamaglobulinemi

*Diğer sayfaya geçiniz.*

33. Kırk beş yaşındaki sigara içmeyen astımlı bir erkek hastanın çekilen toraks bilgisayarlı tomografisinde sağ akciğer üst lob posterior segmentinde 2x3 cm boyutlarında popcorn kalsifikasyon içeren nodül saptanıyor.

**Bu hastada aşağıdakilerden hangisi nodülün malignite açısından tetkiki için acil ileri inceleme endikasyonudur?**

- A) Hastanın yaşı
- B) Nodülün popcorn kalsifikasyon içermesi
- C) Nodülün büyüklüğü
- D) Hastanın astımının olması
- E) Nodülün lokalizasyonu

34. Altmış yaşında 45 paket/yıl sigara içme öyküsü olan bir hasta öksürük, hemoptizi yakınmalarıyla başvuruyor. Fizik muayenesi normal olarak bulunuyor. Balgam sitolojisinde hiperkromatik nükleuslu atipik hücreler görülüyor. Laboratuvar incelemelerinde serum kalsiyum düzeyi 12 mg/dL olarak saptanıyor.

**Bu hastada çekilen akciğer grafisinde aşağıdakilerden hangisinin görülmesi beklenir?**

- A) Bilateral hiler lenfadenopati
- B) Büyük hiler kitle
- C) Periferik nodüller
- D) Pnömonik infiltrasyon
- E) Plevral kalınlaşma ve efüzyon

35. Akciğer kanserli hastalarda aşağıdakilerden hangisinin varlığında magnetik rezonans görüntüleme, bilgisayarlı tomografiye göre üstünlük sağlamaz?

- A) Erken göğüs duvarı invazyonu
- B) Superior sulkus tümörleri
- C) Vasküler invazyon
- D) Mediastinal invazyon
- E) Mediastinal lenf nodları

**36. – 37. SORULARI AŞAĞIDAKİ BİLGİLERE GÖRE CEVAPLAYINIZ.**

Nefes darlığı yakınmasıyla acil servise başvuran 25 yaşındaki kadın hastanın fizik muayenesinde; takipne (25/dakika) ve taşikardi (120/dakika) saptanıyor. Sağ hemitoraksta solunum seslerinin olmadığı gözleniyor. Oksijen saturasyonu % 80 olan hastanın, akciğer grafisinde sağda hidropnömotoraks ve bilateral yaygın havalanma artışı görülüyor. Göğüs tüpü takılan hastadan elde edilen plevra sıvısının analizinde trigliserid düzeyi 130 mg/dL olarak ölçülüyor.

36. Bu hasta için en olası tanı aşağıdakilerden hangisidir?

- A) Pulmoner histiositozis-X
- B)  $\alpha_1$ -antitripsin eksikliği
- C) Lenfanjiyoleyomiyomatozis
- D) Kronik ekstresek allerjik alveolit
- E) Evre IV sarkoidoz

37. Bu hastanın tedavisinde en fazla yarar sağlayan yaklaşım aşağıdakilerin hangisinde verilmiştir?

- A) Sistemik kortikosteroidler
- B) Sitotoksik ajanlar
- C)  $\alpha_1$ -antitripsin replasmanı
- D) Ooforektomi ve progestasyonal ajanlar
- E) İnhaler steroid ve bronkodilatörler

38. Aşağıdakilerden hangisi "usual interstisyel pnömoni" için kötü prognoz kriterlerinden biri değildir?

- A) Statik akciğer volümlerinin azalmış olması
- B) Sigara içicisi olmak
- C) DL<sub>CO</sub> nun azalmış olması
- D) Hastaların 50 yaş ve üzerinde olması
- E) Erkek cinsiyet

*Diğer sayfaya geçiniz.*

39. Aşağıdaki kollajen doku hastalıklarının hangisinde plevral efüzyon görülmez?

- A) Sistemik lupus eritematozus
- B) Sistemik skleroz
- C) Romatoid artrit
- D) Sjögren sendromu
- E) Mikst konnektif doku hastalığı

40. Sarkoidoz tanısıyla izlenen bir hastada ani başlayan ateş, artralji ve eritema nodozum saptanmıştır.

**Bu hastayı tanımlayan sendrom aşağıdakilerden hangisidir?**

- A) Löfgren sendromu
- B) Heerfordt sendromu
- C) Sarı tırnak sendromu
- D) Löffler sendromu
- E) Ehlers-Danlos sendromu

41. Aşağıdaki tanı kriterlerinden hangisi akut eozinofilik pnömoni ile ilgili değildir?

- A) Hipoksemik solunum yetmezliği gelişmesi
- B) Akciğer grafisinde diffüz alveolar veya alveolar-interstisyel infiltrasyonlar görülmesi
- C) Bronkoalveolar lavaj eozinofil sayısının % 25 in üzerinde olması
- D) Kortikosteroidlere hızlı ve tam yanıt vermesi
- E) Paraziter veya fungal enfeksiyon varlığı

42. Sigara, aşağıdaki hastalıklardan hangisinin etiolojisinde yer almaz?

- A) Eozinofilik granülom
- B) Bronkojenik adenokarsinom
- C) Nonspesifik interstisyel pnömoni
- D) Hipersensitivite pnömonisi
- E) Respiratuvar bronşiolit

43. Efor dispnesi tanımlayan 41 yaşında bir erkek hastanın öyküsünden 20 paket/yıl sigara içtiği öğreniliyor. Fizik muayenede her iki akciğer bazallerinde inspiryum sonu raller duyuluyor. Kalp sesleri doğal ve akciğer grafisi normal olan bu hastanın solunum fonksiyon testlerinde FEV<sub>1</sub> beklenin % 80 i, FVC beklenenin % 70 i, FEV<sub>1</sub>/FVC oranı % 101; akciğer volümleri azalmış ve DL<sub>CO</sub> beklenenin % 55 i olarak bulunuyor.

**Bu hastada tanı için aşağıdakilerden hangisi yapılmalıdır?**

- A) Akciğer perfüzyon/ventilasyon sintigrafisi
- B) Kardiyopulmoner egzersiz testi
- C) Yüksek rezolüsyonlu toraks bilgisayarlı tomografisi
- D) Bronkoskopi ve bronkoalveolar lavaj
- E) Bronş provokasyon testi

44. Aşağıdakilerden hangisi granüloamatöz hastalıklardan biri değildir?

- A) Berilyozis
- B) Bisinozis
- C) Suberozis
- D) Histiositozis-X
- E) Bagassozis



45. Aşağıdakilerden hangisi kronik obstrüktif akciğer hastalığında gelişen akut solunum yetmezliğinde noninvaziv mekanik ventilasyon uygulaması için kontrendikedir?

- A) pH < 7.35
- B) PaCO<sub>2</sub> > 45 mmHg
- C) Yardımcı solunum kaslarının kullandığı orta-ağır dispne
- D) Kardiyovasküler instabilite
- E) Solunum sayısı ≥ 25/dakika

46. Yetmiş altı yaşında bir kronik obstrüktif akciğer hastasının yapılan solunum fonksiyon testlerinde FEV<sub>1</sub> beklenenin % 21 i, FVC beklenenin % 60 ı, arter kan gazları analizinde pH 7.38, PaO<sub>2</sub> 58 mmHg, PaCO<sub>2</sub> 50 mmHg olarak bulunuyor. Uzun etkili antikolinerjik, betamimetik ve teofilin kullanmakta olan hastanın öyküsünden son bir yıldır nefes darlığı artışı ve bacaklarında şişlik olduğu öğreniliyor.

**Hematokrit düzeyi % 55 ve ekokardiyografide ciddi pulmoner hipertansiyon (60 mmHg) saptanan bu hastanın tedavisine aşağıdakilerden hangisi eklenmelidir?**

- A) Oral kortikosteroidler
- B) Uzun süreli oksijen tedavisi
- C) Prostatiklin analogları
- D) Kalsiyum antagonistleri
- E) Endotelin-1 reseptör antagonistleri

47. Aşağıdakilerden hangisinin kullanılması teofilin klirensinde azalmaya neden olur?

- A) Antikonvülsan ilaç
- B) Sigara
- C) Rifampisin
- D) Alkol
- E) Makrolid

48. Kronik obstrüktif akciğer hastalığı olan aşağıdaki hastalardan hangisi, volüm azaltıcı cerrahi girişim için en uygun adaydır?

- A) Ağırlıklı olarak üst lob tutulumu olan
- B) FEV<sub>1</sub> < % 25 olan
- C) Bilateral diffüz amfizemi olan
- D) DL<sub>CO</sub> ≤ % 25 olan
- E) Ağırlıklı olarak homojen tutulumu olan

49. Ağır kronik obstrüktif akciğer hastalığı olan bir hastada aşağıdakilerden hangisi akciğer transplantasyonu için kontrendikasyon değildir?

- A) HIV pozitifliği
- B) Hepatit B antijen pozitifliği
- C) New York Kalp Cemiyeti (NYHA) fonksiyonel sınıflamasına göre IV. grupta olmak
- D) Böbrek yetmezliği
- E) Aktif sigara içicisi olmak

50. Kronik obstrüktif akciğer hastalığının tedavisinde kullanılan inhale glukokortikosteroidlerle ilgili olarak aşağıdaki ifadelerden hangisi doğrudur?

- A) FEV<sub>1</sub> değerinde uzun dönemdeki azalmayı etkilemezler.
- B) FEV<sub>1</sub> değeri % 60 ın altında olan her hastaya verilmelidir.
- C) Son iki yılda bir kez alevlenme geçiren hastaya verilmelidir.
- D) Tedavinin alevlenme sıklığını değiştirmedeği gösterilmiştir.
- E) Ağır seyreden hastalıklarda uzun etkili β-agonistlerle kombine kullanılmaları, antikolinerjiklerden daha etkili bulunmuştur.

*Diğer sayfaya geçiniz.*

51. Aşağıdaki sitokinlerden hangisi kronik obstrüktif akciğer hastalığının patogenezinde önemli rol oynar?

- A) IL-4 B) IL-5 C) IL-8 D) IL-9 E) IL-13

52. Kronik obstrüktif akciğer hastalığı ve astım patogenezi ile ilgili aşağıdaki mekanizmalardan hangisi her iki hastalıkta da görülür?

- A) T<sub>h</sub>2 hücrelerinin aktive olması  
B) T<sub>h</sub>1 hücrelerinin aktive olması  
C) Sisteinil lökotrien (LTC<sub>4</sub>, LTD<sub>4</sub>, LTE<sub>4</sub>) artışı  
D) Proteinaz-antiproteaz dengesinin bozulması  
E) Oksidatif stres artışı

53. Aşağıdaki  $\beta_2$ -adrenerjik agonistlerden hangisi, bronkodilatör etki başlangıcı açısından hızlı etkili  $\beta_2$ -agonistler arasında yer almaz?

- A) Terbutalin B) Fenoterol C) Salbutamol  
D) Salmeterol E) Reproterol

54. Aşağıdakilerden hangisi sekonder spontan pnömotoraksın en sık nedenidir?

- A) Kronik obstrüktif akciğer hastalığı  
B) Astım  
C) Histiositozis-X  
D) Pneumocystis carinii pnömonisi  
E) Stafilokok pnömonisi

55. Plevra sıvısı ile ilişkili olarak, aşağıdaki laboratuvar bulgularından hangisi tüberküloz plörezisi ile uyumlu değildir?

- A) Eozinofil sayısı < % 10  
B) Protein > 5 g/dL  
C) Matür lenfosit oranı > % 80  
D) LDH düzeyi > 500 IU/L  
E) Glukoz düzeyi < 20 mg/dL

56. Plevrada sıvı saptanan bir hastadan alınan örneğin şiliform özellikte olduğu görülmüştür. Sıvının trigliserid düzeyi 60 mg/dL olarak bulunmuştur.

**Bu hastada aşağıdakilerden hangisi şilotoraks tanısı için yeterlidir?**

- A) Lipoprotein analizinde şilomikronların varlığı  
B) Trigliserid düzeyi  
C) Sedimentte kolesterol kristallerinin gösterilmesi  
D) Romatoid artrit ve tüberküloz varlığı  
E) Kolesterol düzeyinin düşük olması

*Diğer sayfaya geçiniz.*

57. Plevral efüzyonu olan bir hastadan plevral ponksiyon ile alınan sıvının incelenmesinde glukoz düzeyi 25 mg/dL, pH 7.15, LDH düzeyi 850 IU/L, ADA düzeyi 30 U/L olarak bulunmuştur.

**Bu hasta için en olası tanı aşağıdakilerden hangisidir?**

- A) Tüberküloz plörezisi
- B) Malign plevral efüzyon
- C) Sistemik lupus eritematozusa bağlı plevral efüzyon
- D) Romatoid artrit'e bağlı plevral efüzyon
- E) Mikst konnektif doku hastalığına bağlı plevral efüzyon

58. Aşağıdakilerden hangisi benign mezotelyomanın özelliklerinden biri değildir?

- A) Pulmoner hipertrofik osteoartropati
- B) Mediastinal plevrayı da kapsayan nodüler plevral kalınlaşma
- C) Hipoglisemi
- D) Çomak parmak
- E) Plevra tabanlı pediküllü düzgün sınırlı kitle

59. Aşağıdakilerden hangisi hem santral uyku apnesi hem de obstrüktif uyku apnesi için risk faktörüdür?

- A) Kardiyovasküler hastalık
- B) Ailede apne veya horlama öyküsü
- C) Vücut kitle indeksinin 30 dan büyük olması
- D) Alkol kullanımı
- E) Kraniofasial anomaliler

60. Aşağıdakilerden hangisi obstrüktif uyku apne sendromunun kardiyovasküler komplikasyonları arasında yer almaz?

- A) Hipertansiyon
- B) İnme
- C) Konjestif kalp yetmezliği
- D) Derin ven trombozu
- E) Koroner arter hastalığı

61. Aşağıdakilerden hangisi astımlı bir hastada allerjen spesifik immünoterapi endikasyonlarından biri değildir?

- A) Allerjene IgE aracılı duyarlanma olduğunun kanıtlanması
- B) Duyarlılık saptanan allerjenle temasla semptomların ortaya çıkması
- C) En az iki allerjene birden duyarlılığın ortaya konması
- D) Duyarlı olunan allerjenden kaçınmanın güç olması
- E) Optimal farmakolojik tedaviye rağmen semptomların kontrol altına alınamaması

62. Aşağıdakilerden hangisi astım tedavisinde kullanılan kontrol edici ilaçlar arasında yer almaz?

- A) Antikolinerjikler
- B) Lökotrien reseptör antagonistleri
- C) Uzun etkili  $\beta_2$ -agonistler
- D) Anti-IgE
- E) Teofilin

*Diğer sayfaya geçiniz.*

63. Beş yıldan beri astım tanısıyla izlenen 45 yaşındaki kadın hasta son 1 yıldır düşük doz inhale steroid ve gerektiğinde hızlı etkili  $\beta_2$ -agonist kullanmaktadır. Son 1 aydır her gün gündüz ve ayda 3-4 kez gece semptomu tanımlamaktadır. Solunum fonksiyon testlerinde FEV<sub>1</sub> beklenenin % 65 i olarak ölçülmüştür.

**Tedavisi yeniden düzenlenecek olan bu hasta için en uygun ilaç kombinasyonu aşağıdakilerden hangisidir?**

- A) Yüksek doz inhale steroid + gerektiğinde hızlı etkili  $\beta_2$ -agonist  
 B) Lökotrien reseptör antagonisti + gerektiğinde hızlı etkili  $\beta_2$ -agonist  
 C) Düşük doz inhale steroid + teofilin + gerektiğinde hızlı etkili  $\beta_2$ -agonist  
 D) Düşük doz inhale steroid + uzun etkili inhale  $\beta_2$ -agonist + gerektiğinde hızlı etkili  $\beta_2$ -agonist  
 E) Düşük doz inhale steroid + sistemik steroid + hızlı etkili  $\beta_2$ -agonist

64. Altı aydır nefes darlığı şikâyeti olan 30 yaşında bir kadın hasta, yakınmalarının koku, toz, duman gibi spesifik olmayan uyaranlarla arttığını belirtiyor. Fizik muayene bulguları ve posteroanterior akciğer grafisi normal; solunum fonksiyon testlerinde FEV<sub>1</sub> değeri % 85, FEV<sub>1</sub>/FVC oranı % 80 olarak saptanıyor.

**Bu hastada tanı için öncelikle aşağıdakilerden hangisi yapılmalıdır?**

- A) Bilgisayarlı akciğer tomografisi  
 B) Reversibilite testi  
 C) Difüzyon testi  
 D) Total IgE tayini  
 E) Nonspesifik bronş provokasyon testi

65. **Allerjik astımda görülen hava yolu inflamasyonunda, IgE sentezinde rol oynayan en önemli sitokinler aşağıdakilerin hangisinde birlikte verilmiştir?**

- A) IL-1 ve IL-2  
 B) IL-3 ve IL-8  
 C) IL-4 ve IL-13  
 D) IL-6 ve IL-8  
 E) IL-12 ve IL-18

66. **Aşağıdakilerden hangisi ağır astım atağının özelliklerinden biri değildir?**

- A) PEF değeri % 60-80  
 B) Kalp hızı > 120/dakika  
 C) Solunum hızı > 30/dakika  
 D) Parsiyel O<sub>2</sub> basıncı < 60 mmHg  
 E) Parsiyel CO<sub>2</sub> basıncı < 45 mmHg

67. **Aşağıdaki inhaler kortikosteroid dozlarından hangisi yetişkin astımlı hastalar için günlük orta doza karşılık gelmektedir?**

- A) Beklometazon 750 µg  
 B) Flutikazon 750 µg  
 C) Budesonid 400 µg  
 D) Beklometazon 500 µg  
 E) Flutikazon 250 µg

68. Aşağıdakilerden hangisi allerjik bronkopulmoner aspergillozisin majör tanı kriterlerinden biri değildir?

- A) Astım
- B) Periferik eozinofili
- C) Total IgE düzeyinin yükselmesi (1000 ng/ml)
- D) Aspergillus fumigatus için gecikmiş tipte deri testinin pozitif olması
- E) Aspergillus fumigatus için presipitan antikor varlığı

69. Aşağıdaki ilaçlardan hangisi 5-lipoksijenaz inhibitörüdür?

- A) İtrakonazol
- B) Montelukast
- C) Zileuton
- D) Zafirlukast
- E) Pranlukast

70. Uzun süredir astım tanısıyla izlenen ancak ilaçlarını düzenli olarak kullanmayan bir hasta atak nedeniyle acil servise başvurmuştur. Yapılan incelemelerde PaO<sub>2</sub> 50 mmHg, oksijen saturasyonu % 86, nabız 130/dakika olarak bulunmuştur. Solunum fonksiyon testlerinde FEV<sub>1</sub> beklenenin % 30 u olan bu hastaya oksijen, inhale salbutamol ve sistemik steroid uygulanmış; 1 saatlik izlemden sonra hastanın bu tedaviye yetersiz yanıt verdiği görülmüştür.

**Bu hastada bundan sonraki aşamada en uygun tedavi aşağıdakilerden hangisidir?**

- A) Subkutan adrenalin
- B) İn hale antikolinerjik
- C) İntravenöz β<sub>2</sub>-agonist
- D) Yüksek doz (250 mg) steroid tedavisi
- E) İntravenöz lökotrien antagonisti

71. Aşağıdakilerden hangisi allerjik bronkopulmoner aspergillozis tedavisinde yarar sağlamaz?

- A) Aspergillus immünoterapi
- B) Sistemik steroidler
- C) Antifungal ilaçlar
- D) İn hale steroid, β -adrenerjik agonist
- E) Enfekte bronşiektaziye yönelik tedavi

72. Aşağıdakilerden hangisi astımda hava yollarında oluşan kalıcı yapısal değişikliklerden biri değildir?

- A) Subepitelyal fibrozis
- B) Vasküler geçirgenlikte azalma
- C) Düz kas hipertrofi ve hiperplazisi
- D) Vasküler yapılarda proliferasyon
- E) Goblet hücrelerinde artma

73. Son 24 saatte 300 ml üzerinde hemoptizi nedeniyle acil servise başvuran 27 yaşındaki bir erkek hastanın çekilen posteroanterior akciğer grafisinde solda yaygın gölge koyuluğunda artış ve solunum yetersizliği bulguları saptanıyor.

**Bu hasta için aşağıdaki yaklaşımlardan hangisi uygun değildir?**

- A) Hastayı sağ tarafına yatırarak pozisyon verilmesi
- B) Acil kan grubu tayini ve "cross match" yapılması
- C) Kodein ve opioid kullanımından kaçınılması
- D) Çift lümenli endotrakeal tüp ile entübe edilmesi
- E) Sekiz French veya daha büyük çapta tüple entübasyon yapılması

74. Astım ve rinosinüzit tanılarıyla izlenmekte olan 40 yaşındaki nonatopik bir kadın hastada ateşle birlikte makülopapüler döküntüler ve periferik nöropati gelişiyor. Hastanın çekilen posteroanterior akciğer grafisinde periferik yerleşimli yama tarzı infiltrasyonlar saptanıyor. Yapılan laboratuvar incelemelerinde total IgE 1000 IU/ml, periferik kan eozinofil oranı % 35, anti-nötrofil antikor (p-ANCA) pozitif olarak bulunuyor.

**Bu hasta için en olası tanı aşağıdakilerden hangisidir?**

- A) Wegener granülomatozisi
- B) Akut eozinofilik pnömoni
- C) Allerjik bronkopulmoner aspergillozis
- D) Bronşiolitis obliterans organize pnömoni
- E) Churg-Strauss sendromu

75. Pulmoner tromboemboli tanısı alan ve düşük molekül ağırlıklı heparin kullanmakta olan bir hastada, başlangıçta  $200\ 000/\text{mm}^3$  olan trombosit sayısı tedavinin 8. gününde  $90\ 000/\text{mm}^3$  olarak ölçülüyor ve düşük molekül ağırlıklı heparin tedavisi kesiliyor.

**Bu hasta için bundan sonraki aşamada en uygun yaklaşım aşağıdakilerden hangisidir?**

- A) Vena kava inferiora filtre yerleştirilmesi
- B) Trombin inhibitörü başlanması
- C) Üç gün ara verip tekrar aynı dozda düşük molekül ağırlıklı heparin başlanması
- D) Oral antikoagülan tedaviye geçilmesi
- E) Profilaktik doz heparin ile devam edilmesi

76. Aşağıdaki hastalıklardan hangisi ANCA ilişkili vaskülit grubunda yer alır?

- A) Behçet hastalığı
- B) Takayasu arteriti
- C) Sistemik lupus eritematozus
- D) Sarkoidoz
- E) Mikroskopik poliarterit

77. Aşağıdakilerden hangisi idiyopatik pulmoner hipertansiyonda uygulanan vazoreaktivite testinde kullanılmaz?

- A) İntravenöz endotelin-1 agonisti
- B) İn hale nitrik oksit
- C) İntravenöz epoprostenol
- D) İntravenöz adenozin
- E) İn hale iloprost

78. Pulmoner emboli tanı akış şeması ile ilgili olarak aşağıdaki ifadelerden hangisi doğrudur?

- A) D-dimer  $\geq$  500 mcg/L ise pulmoner emboli tanısı kesindir.
- B) D-dimer  $<$  500 mcg/L ise klinik olasılık yüksekse ventilasyon-perfüzyon sintigrafisi istenmelidir.
- C) D-dimer  $\geq$  500 mcg/L ise klinik olasılık yüksek ve ventilasyon-perfüzyon sintigrafisi tanısal değilse, alt ekstremité Doppler ultrasonografi normale pulmoner emboli ekarte edilir.
- D) D-dimer  $\geq$  500 mcg/L ise klinik olasılık düşükse spiral toraks bilgisayarlı tomografi istenmelidir.
- E) D-dimer  $<$  500 mcg/L ise klinik olasılık yüksekse ilk olarak alt ekstremité Doppler ultrasonografi istenmelidir.

79. Yirmi dört haftalık gebe bir kadın ani başlayan göğüs ağrısı ve nefes darlığı şikâyetleriyle başvuruyor. Pulmoner emboli olduğu düşünülen bu hastada yapılan laboratuvar incelemesinde D-dimer pozitif bulunuyor.

Bu hasta için en uygun yaklaşım aşağıdakilerden hangisidir?

- A) İleri inceleme yapmadan klasik heparin tedavisi
- B) İleri inceleme yapmadan düşük molekül ağırlıklı heparin tedavisi
- C) Bilateral alt ekstremité venöz Doppler ultrasonografide trombüs saptanırsa, düşük molekül ağırlıklı heparin tedavisi
- D) Ventilasyon-perfüzyon sintigrafisinde orta veya yüksek olasılık gelirse, düşük molekül ağırlıklı heparin tedavisi
- E) Toraks ve alt ekstremité bilgisayarlı tomografi anjiyografide trombüs saptanırsa, düşük molekül ağırlıklı heparin tedavisi

80. Total kalça protezi ameliyatı geçiren ve 1 hafta sonra pulmoner emboli tanısı alan hastada çekilen Doppler ultrasonografide derin ven trombozu saptanıyor. Öyküsünden hastanın 2 yıl önce de emboli tanısı aldığını öğreniliyor.

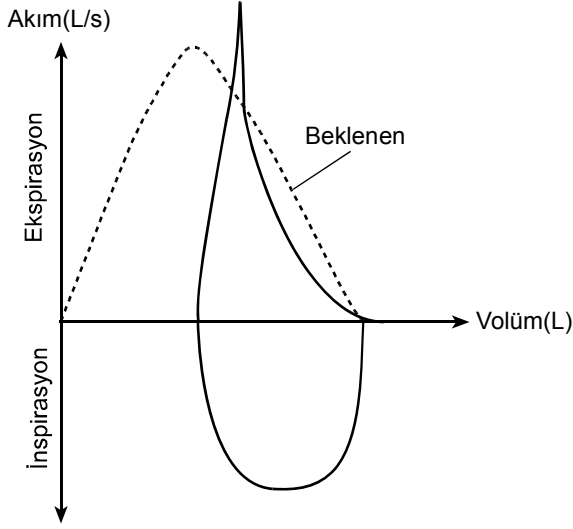
Bu hasta için uzun dönemde en uygun tedavi aşağıdakilerden hangisidir?

- A) 3 ay boyunca vitamin K antagonisti
- B) 6-12 ay boyunca vitamin K antagonisti
- C) 3 ay düşük molekül ağırlıklı heparin, takiben 3 ay vitamin K antagonisti
- D) Ömür boyu vitamin K antagonisti
- E) 6 ay düşük molekül ağırlıklı heparin

81. Astımlı bir hastada, bronkodilatör öncesine göre, aşağıdaki bulgulardan hangisi erken reverzibilite testinin pozitif olduğunun göstergesidir?

- A) FVC değerinde % 10 artış
- B) FEV<sub>1</sub> değerinde 150 ml artış
- C) PEF değerinde 150 ml artış
- D) PEF değerinde % 12 artış
- E) FEV<sub>1</sub> değerinde % 12 artış

82. Bir hastaya ait akım-volüm eğrisi ve solunum fonksiyon testleri sonuçları aşağıda verilmiştir:



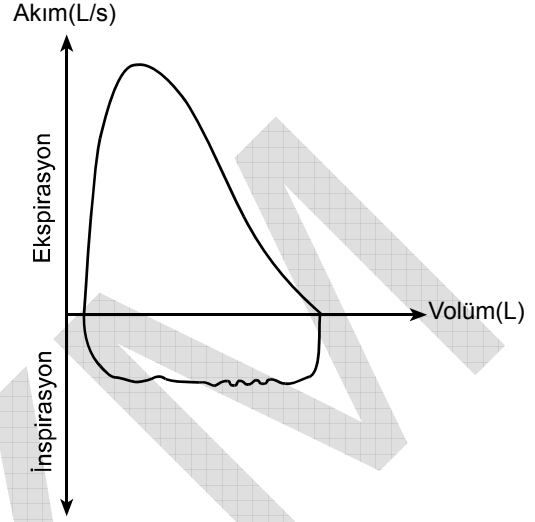
FEV<sub>1</sub>: % 64, PEF: % 82

FEV<sub>1</sub> / FVC: % 64, TLC: % 72

**Bu bilgilere göre, bu hastada aşağıdaki patolojilerden hangisi düşünülmelidir?**

- A) Obstrüktif tipte bozukluk
- B) Restriktif tipte bozukluk
- C) Mikst tipte bozukluk
- D) Değişken üst hava yolu obstrüksiyonu
- E) Sabit üst hava yolu obstrüksiyonu

83. Otuz iki yaşında bir kadın hasta efor dispnesi şikâyetiyle başvuruyor. Yapılan solunum fonksiyon testlerinde FEV<sub>1</sub>, FVC ve PEF normal sınırlarda, FEF<sub>50</sub>/FIF<sub>50</sub> >2 olarak saptanan hastanın akım-volüm eğrisi aşağıdaki gibidir:



**Bu hasta için en olası tanı aşağıdakilerden hangisidir?**

- A) Astım
- B) Trakeal tümör
- C) Amfizem
- D) Vokal kord paralizi
- E) İntratorasik trakeomalazi

*Diğer sayfaya geçiniz.*



84. Yirmi yaşında sağlıklı bir bireyde P(A-a)O<sub>2</sub> değeri kaç mmHg olabilir?

- A) 10 B) 30 C) 50 D) 60 E) 100

85. Aşağıdakilerden hangisi toraks tomografisinde buzlu cam görünümü saptanan hastalıklardan biri değildir?

- A) Hipersensitivite pnömonisi  
B) Deskuamatif interstisyel pnömoni  
C) Bronkoalveolar hücreli kanser  
D) Lenfanjiyoleyomiyomatozis  
E) Alveolar proteinozis

86. Yatar pozisyondan oturur pozisyona geçince nefes darlığı şikâyetiyle başvuran bir hastada yapılan incelemelerde, oturur pozisyondaki oksijen saturasyonunun yatar pozisyona göre % 6 azaldığı saptanıyor.

**Bu duruma neden olan patolojinin tanısı için aşağıdaki incelemelerden hangisinin duyarlılığı en yüksektir?**

- A) Multidedektör toraks bilgisayarlı tomografisi  
B) Akciğer ventilasyon sintigrafisi  
C) Vücut pletismografisi  
D) Kontrast ekokardiyografi  
E) Magnetik rezonans anjiyografi

87. Bilinen koroner hastalığı dışında herhangi bir sorunu olmayan 55 yaşında bir erkek hasta yeni gelişen akut miyeloblastik lösemi tanısıyla yatırılıyor. Yapılan kemoterapi sonrası ateş, dispne, hafif konfüzyon, takipne (28/dakika) ve taşikardi (125/dakika) gelişiyor. Santral venöz basıncı 7 cmH<sub>2</sub>O ölçülen hastada, 10 L/dakika maske ile oksijen altında saturasyon % 88 olarak değerlendiriliyor. Çekilen akciğer grafisinde diffüz bilateral alveolar infiltrasyonlar saptanıyor.

**Bu hastanın solunum yetmezliği ile ilgili olarak aşağıdaki ifadelerden hangisi doğrudur?**

- A) Bu durum sıvı yüklenmesine bağlı olarak gelişmiştir.  
B) Yüksek akımlı oksijen tedavisine yanıt verir.  
C) Düşük tidal volüm ile mekanik ventilasyon sağkalımını artırır.  
D) Noninvaziv mekanik ventilasyon mortaliteyi azaltır.  
E) En kısa zamanda heparin tedavisine başlanmalıdır.

88. Aşağıdakilerden hangisi akut respiratuvar distres sendromunda görülmez?

- A) Solunum sayısının artması  
B) Yaygın, bilateral akciğer infiltrasyonu  
C) PaO<sub>2</sub>/FiO<sub>2</sub> ≤ 200 mmHg  
D) Pulmoner arter kama basıncı > 18 mmHg  
E) Hipoksemide temel patofizyolojik mekanizmanın şant olması

89. Aşağıdakilerden hangisi hiperkapnide gözlenen bulgulardan biri değildir?

- A) Sistemik vasküler rezistansta azalma
- B) Pulmoner vazodilatasyon
- C) Bilinç bulanıklığı
- D) İntrakranial basınç artışı
- E) Oksijen-hemoglobin disosiasyon eğrisinde sağa kayma

91. Mekanik ventilasyon yapılması planlanan akut respiratuvar distres sendromlu bir hastada, aşağıdakilerden hangisi permisiv hiperkapni için kontrendikasyon oluşturmaz?

- A) Diyafagma paralizisi
- B) Kafa travması
- C) Ciddi hipertansiyon
- D) Kor pulmonale
- E) Ağır metabolik asidoz

90. Akut respiratuvar distres sendromlu bir hastada aşağıdakilerden hangisi akciğer koruyucu mekanik ventilasyon stratejisidir?

- A) Plato alveolar basıncın 50 cmH<sub>2</sub>O üzerinde tutulması
- B) 10 ml/kg üzerinde tidal volüm kullanılması
- C) PEEP in 5 cmH<sub>2</sub>O altında tutulması
- D) Solunum sayısının PaCO<sub>2</sub> düzeyini 35-45 mmHg arasında tutacak şekilde ayarlanması
- E) Basınç desteğinin düşük tutulması

92. Akut solunum yetmezliği olan bir hastada aşağıdakilerden hangisi noninvaziv mekanik ventilasyon için kontrendikasyondur?

- A) Solunum sayısının 50/dakika olması
- B) Öksürük refleksinin olmaması
- C) Paradoks solunum varlığı
- D) Primer solunum kas hastalığı
- E) Pnömoni

93. Aşağıdaki ventilasyon türlerinin hangisinde solunum işinin tamamı mekanik ventilatör tarafından yapılır?

- A) Basınç destekli ventilasyon
- B) Aralıklı senkronize zorunlu ventilasyon
- C) Aralıklı zorunlu ventilasyon
- D) Proporsiyon yardımcı ventilasyon
- E) Kontrollü mekanik ventilasyon

94. Öksürük, sarı balgam, 38.6 °C ateş şikâyetleriyle başvuran bir hastanın yapılan fizik muayenesinde solunum sayısı 36/dakika, nabız 122/dakika, sistemik kan basıncı 115/80 mmHg olarak saptanıyor. Çekilen akciğer grafisinde sağ alt zonda hava bronkogramı içeren infiltrasyon görülüyor. Laboratuvar incelemelerinde kan biyokimyası normal bulunuyor.

Bu hasta için en olası tanı aşağıdakilerden hangisidir?

- A) Sistemik inflamatuvar yanıt sendromu
- B) Sepsis
- C) Ciddi sepsis
- D) Septik şok
- E) Çoklu organ disfonksiyon sendromu

95. Kronik obstrüktif akciğer hastalığı olan bir hasta 2 gündür devam eden öksürük, pürülan balgam, ateş, nefes darlığında artış, hırıltılı solunum ve solunum sıkıntısı şikâyetleriyle acil servise başvuruyor. Laboratuvar incelemelerinde 3 L/dakika nazal O<sub>2</sub> altında arteriyel kan gazları pH 7.20, PaCO<sub>2</sub> 75 mmHg, PaO<sub>2</sub> 60 mmHg olarak saptanıyor. Hastada antibiyotik, bronkodilatör ve intravenöz steroid tedavisine başlanıyor.

Bu hasta için bundan sonraki aşamada en uygun yaklaşım aşağıdakilerden hangisidir?

- A) Maske ile 3 L/dakika O<sub>2</sub> vermek
- B) Entübasyon + invaziv mekanik ventilasyon
- C) Nazal O<sub>2</sub> yi 5 L/dakikaya yükseltmek
- D) Noninvasiv mekanik ventilasyon
- E) Medikal tedaviye yanıt beklemek

96. Aşağıdakilerden hangisi mekanik ventilatörden ayırma (weaning) kriterlerinden biri değildir?

- A) Spontan tidal volüm 5-8 ml/kg
- B) FiO<sub>2</sub> ≤ 0.5 ve PEEP ≤ 8 cmH<sub>2</sub>O iken PaO<sub>2</sub> > 60 mmHg
- C) Dakika ventilasyonu > 10 L/dakika
- D) MIP (maksimum inspiratuvar basınç) en az -20 cmH<sub>2</sub>O
- E) RSBI (Rapid shallow breathing index): f/Vt < 100 solunum/dakika/L

97. Aşağıdakilerden hangisi "Auto-PEEP" i azaltıcı yaklaşımlardan biri değildir?

- A) Agresif bronkodilatör tedavi
- B) Dakika ventilasyonunu azaltmak için ağırlı ve ateş kontrolü
- C) Nöromusküler blokaj ve uygun sedasyon
- D) Ekspirasyon zamanının kısa tutulması, tidal volümü ve solunum sayısının artırılması
- E) Seçilmiş vakalarda eksternal PEEP uygulanıp solunum işinin azaltılması

99. Aşağıdakilerden hangisi asbest maruziyetine bağlı oluşan radyografik değişikliklerden biri değildir?

- A) Üst loblarda belirgin diffüz pulmoner fibrozis
- B) Plevral efüzyon
- C) Yuvarlak atelektazi
- D) Plevral plaklar
- E) Bal peteği görünümü

98. Aşağıdakilerden hangisi ön mediastende sık görülen tümörlerden biridir?

- A) Enterik kist
- B) Teratom
- C) Nörofibrom
- D) Bronkojenik tümör
- E) Perikardiyal kist

100. Aşağıdakilerden hangisi kömür işçisi pnömokon-yozunun bulgularından biri değildir?

- A) Solunum fonksiyon testlerinde obstrüksiyon
- B) Çomak parmak
- C) Melanoptizi
- D) Radyolojik olarak küçük yuvarlak opasiteler
- E) Prodüktif öksürük

**TEST BİTTİ.**

**CEVAPLARINIZI KONTROL EDİNİZ.**